INFARCTUS CEREBRAL
ET
FORAMEN OVALE PERMEABLE

Préconisations de la Société Française Neuro-Vasculaire
et de la Société Française de Cardiologie

21 - 02 - 2019

Société Française Neuro-Vasculaire

- Laurent DEREX. Unité NeuroVasculaire, Hospices civils de Lyon, Bron
- Benoit GUILLON. Unité NeuroVasculaire, CHU, Nantes.
- Jean-Louis MAS (coordonnateur). Hôpital Sainte-Anne, Université Paris Descartes, IPNP Inserm U894, DHU NeuroVasc Sorbonne Paris Cité, Paris.
- Evelyne MASSARDIER. Unité NeuroVasculaire, CHU, Rouen.
- Fabrice VUILLIER. Service de Neurologie, CHU Minjoz, Université de Franche-Comté, Besançon.

Société Française de Cardiologie

- Geneviève DERUMEAUX. Services de Cardiologie et Physiologie, Hôpital Henri Mondor, Inserm U955, IMRB, DHU A-TVB, Créteil.
- Patrice GUERIN. Institut du Thorax et du Système Nerveux, CHU, Nantes.
- Gilbert HABIB. Service de Cardiologie, Hôpital de la Timone, IRD, APHM, Aix-Marseille Université.
- Jean-Michel JULIARD. Service de Cardiologie, Hôpital Bichat, AP-HP, Université Paris-Diderot, Inserm U1148, Paris.
- Eloi MARIJON. Unité de Rythmologie, Département de Cardiologie, Hôpital Européen Georges Pompidou, Paris.
- Nicolas MENEVEAU. Service de Cardiologie, CHU Minjoz, Université de Franche-Comté, Besançon.

I. ANALYSE DES ESSAIS RANDOMISES 4

A. Fermeture du FOP versus traitement antithrombotique seul 4
1. Bénéfice de la fermeture du FOP 4
2. Risques de la fermeture du FOP 5
3. Quels patients bénéficient le plus de la fermeture du FOP ? 5

B. Anticoagulants oraux versus antiplaquettaires 6

C. Fermeture du FOP versus anticoagulants oraux 6

D. Références 7

II. PRECONISATIONS CONCERNANT LA FERMETURE DU FOP ET LES ANTITHROMBOTIQUES 12

A. Réunion de concertation pluridisciplinaire 12

B. Fermeture du FOP 12
1. Préconisations basées sur l'analyse des essais thérapeutiques 12
2. Patients ne répondant pas strictement aux critères d'inclusion dans les essais cliniques randomisés ... 13

C. Place des anticoagulants 14

D. Place des antiplaquettaires 14

E. Fiche type : Réunion de concertation pluridisciplinaire 15

III. ANNEXE A : BILAN ETIOLOGIQUE D'UN INFARCTUS CEREBRAL 17

A. Causes des infarctus cérébraux 17

B. Bilan étiologique d'un infarctus cérébral avant 60 ans 17
1. Bilan MINIMAL des infarctus cérébraux de l'adulte jeune 17
2. Autres explorations (liste non exhaustive) à effectuer au cas par cas, en fonction du contexte clinique et des résultats du bilan initial. 18

C. Références 18

IV. ANNEXE B : RECHERCHE D'UNE CAUSE CARDIAQUE D'INFARCTUS CEREBRAL PAR ECHOCARDIOGRAPHIE 20

A. Généralités 20

B. Rôles respectifs de l'ETT et de l'ETO 20

C. Foramen ovale perméable 21

D. Anévrisme du septum inter-auriculaire (ASIA) 22

E. Fiche d'acquisition et de rapport standardisée 23

V. ANNEXE C : RECHERCHE D'UNE FIBRILLATION ATRIALE PAROXYSTIQUE DANS LE CADRE DU BILAN ETIOLOGIQUE D'UN INFARCTUS CEREBRAL < 60 ANS 24

A. Définition de la FA 24

B. Méthodes de recherche de la FA 24

C. FA : facteur causal ou association fortuite 24

D. Préconisations 25

E. Références 25

VI. ANNEXE D : FERMETURE PERCUTANEE D'UN FORAMEN OVALE PERMEABLE : PRE-REQUIS, ASPECTS TECHNIQUES ET SUIVI POST-FERMETURE 28

A. Environnement 28

B. Contre-indications 28

C. Imagerie 28

D. Déroulement de l'intervention 29

E. Traitement antithrombotique post-fermeture de FOP 30

F. Suivi cardiologique post-fermeture 30
1. Suivi clinique 30
2. Suivi échocardiographique 30

G. Complications de la fermeture du FOP 30
1. Fibrillation atriale 30
2. Autres complications 31

H. Conclusion 32

I. Références 32

I. ANALYSE DES ESSAIS RANDOMISES

A. FERMETURE DU FOP VERSUS TRAITEMENT ANTITHROMBOTIQUE SEUL

Six essais randomisés (1-7) ont comparé la fermeture du foramen ovale perméable (FOP) par voie endovasculaire à un traitement antithrombotique en prévention des récidives d'infarctus cérébral chez des patients ayant un FOP et un infarctus cérébral par ailleurs inexpliqué (Tableau 1). Cinq essais (1-6) ont porté sur des patients âgés de 60 ans ou moins (âge moyen d'environ 45 ans). Dans un essai (7) arrêté avant son terme prévu après inclusion de 120 patients, la limite supérieure d'âge était de 80 ans, mais une minorité de patients de plus de 60 ans ont été inclus (âge moyen de 51.8 ans). Dans 4 essais (1-3, 6, 7), les patients randomisés dans le groupe fermeture du FOP suivie d'un traitement antithrombotique (essentiellement antiplaquettaire) de durée variable ont été comparés à un groupe de patients qui ont reçu des anticoagulants oraux ou des antiplaquettaires en fonction des préférences du médecin en charge du patient, alors que dans deux essais (4, 5) la fermeture du FOP suivie d'un traitement antiplaquettaire a été comparée au seul traitement antiplaquettaire. Quatre essais (1-3, 5, 6) ont porté sur des patients ayant un FOP quelle que soit l'importance du shunt, alors que deux essais (4,7) ont porté sur des patients ayant un FOP dit à « haut risque », c'est à dire des patients ayant un FOP associé à un anévrisme du septum inter-auriculaire (ASIA) ou un FOP avec shunt important.

1. Bénéfice de la fermeture du FOP

Les trois premiers essais randomisés, CLOSURE1 (1), PC (2) et RESPECT (3), publiés en 2012 et 2013, n'avaient pas permis de conclure à la supériorité de la fermeture du FOP par rapport au traitement antithrombotique. Trois nouveaux essais CLOSE (4) et REDUCE (5) et DEFENSE PFO (7), ainsi que la prolongation de l'étude RESPECT (6) ont récemment montré une nette supériorité de la fermeture du FOP par rapport au traitement antithrombotique pour réduire les récidives d'infarctus cérébral (Tableau 1). Ces résultats pourraient en partie s'expliquer par des différences concernant la sélection des patients (FOP à haut risque ou tout type de FOP, définition des autres causes potentielles d'infarctus cérébral), la durée de suivi ou le groupe contrôle (traitement antiplaquettaire ou traitement antithrombotique). L'utilisation d'antiplaquettaires ou d'anticoagulants dans le groupe contrôle de certains essais a pu constituer un facteur de confusion si les anticoagulants et les antiplaquettaires ont une efficacité différente sur le risque de récidive.

La méta-analyse (8) de ces essais (3560 patients, 6 essais) montre que la fermeture du FOP est associée à une réduction de 64% (RR = 0.36, IC95% = 0.17-0.79) du risque de récidive d'AVC comparativement au traitement antithrombotique seul (Fig. 1). Un résultat identique est obtenu lorsque l'analyse porte sur le Hazard Ratio, disponible dans 5 des 6 essais (HR = 0.40, IC95% = 0.20– 0.82).

Le risque absolu de récidive d'infarctus cérébral était de 0.29 pour 100 personnes-années (IC95% = 0.02-0.76) dans le groupe « fermeture du FOP » et de 1.27 pour 100 personnes-années (IC95% = 0.84-1.78) dans le groupe « traitement antithrombotique », soit une différence absolue de 1 pour 100 personnes-années (8). Cette réduction modeste du risque absolu de récidive d'infarctus cérébral doit être mise en perspective avec une période à risque importante chez ces patients relativement jeunes. Bien qu'il n'existe pas de données sur le très long terme, les courbes de Kaplan-Meier de CLOSE (4) et RESPECT (6), portant sur un suivi de 5 ans ou plus chez plus de 50% des patients, ne suggèrent pas l'existence d'un déclin avec le temps du risque de récidive sous traitement antithrombotique seul.

2. Risques de la fermeture du FOP

Des complications procédurales « majeures » ont été rapportées chez 52 des 1844 patients randomisés dans le groupe « fermeture du FOP » (2.4 pour 100 patients traités ; IC95% = 1.03-4.25). Aucune d'entre elle n'a été responsable d'un décès. Une fibrillation atriale (FA) de novo a été constatée chez 93 des 1844 patients randomisés dans le groupe « fermeture du FOP » contre 17 des 1667 patients randomisés dans le groupe "traitement antithrombotique seul" (RR = 4.33, IC95% = 2.37–7.89). Il s'agissait le plus souvent d'un épisode unique et transitoire de FA survenant dans le mois suivant la procédure. L'incidence globale de la FA était de 4.56 (IC95% = 3.58– 5.63) pour 100 patients traités. Certains de ces cas pourraient être en rapport avec une FA paroxystique méconnue avant l'infarctus cérébral qualifiant. Parmi les 93 patients ayant une FA post-fermeture, 5 (dont 3 dans l'étude CLOSURE 1) ont eu un AVC récidivant. L'incidence de la FA était de 3.65 pour 100 patients traités (IC95% = 2.48–5.01) pour les dispositifs médicaux double disque nitinol (Amplatzer or Figulla Flex II) et de 5.61 pour 100 patients traités (IC95% = 4.11-7.29) chez les patients traités avec d'autres dispositifs médicaux (P = 0.02) (8). Bien que la plupart de ces FA post-fermeture ait été sans conséquence majeure, leurs déterminants et leur pronostic devront être précisés par des études complémentaires

La mortalité ne différait pas entre les groupes : 13 décès parmi 1844 patients randomisés dans le groupe « fermeture du FOP » versus 15 parmi 1667 patients randomisés dans le groupe « traitement antithrombotique seul » (RR = 0.79, IC95% = 0.39–1.60). Aucun décès n'a été la conséquence d'un AVC ou d'une complication procédurale. Le risque d'hémorragie majeure ne différait pas non plus entre les groupes : 34 parmi 1820 patients randomisés dans le groupe « fermeture du FOP » versus 28 parmi 1583 patients randomisés dans le groupe « traitement antithrombotique seul » (RR = 0.97 ; IC95% = 0.43–2.20) (8).

3. Quels patients bénéficient le plus de la fermeture du FOP ?

a. FOP à « haut risque »

Le FOP étant fréquent dans la population générale, il peut être découvert de façon fortuite chez environ 30% des patients de moins de 60 ans ayant un infarctus cérébral sans autre cause identifiée (9). Plusieurs études ont montré que la présence d'un ASIA associé au FOP, d'un shunt important ou d'une ouverture importante du FOP (FOP dits à « haut risque ») augmente la probabilité d'une relation causale entre le FOP et l'infarctus cérébral (4). Réserver la fermeture du FOP à ces patients devrait augmenter le bénéfice de cette intervention.

Les méta-analyses des essais randomisés montrent que l'effet de la fermeture du FOP sur le risque de récidive d'infarctus cérébral était plus important chez les patients ayant un FOP à haut-risque (RR = 0.27, IC95% = 0.11-0.70), c'est à dire associé à un ASIA ou à un shunt important, qu'en l'absence de ces caractéristiques (RR = 0.80, IC95% = 0.43-1.47) (8) (Fig. 2). On peut aussi noter qu'aucune récidive n'est survenue après fermeture dans les essais CLOSE (4) et DEFENSE-PFO (7), dans lesquels seuls des patients ayant un FOP à haut risque ont été inclus, contrairement aux autres essais qui ont inclus des patients ayant tout type de FOP, dans lesquels le taux de récidive après fermeture restait non négligeable et les récidives parfois liées à des causes alternatives.

Parmi les patients ayant un FOP à haut risque, ceux ayant une FOP et un ASIA pourraient tirer un bénéfice plus important de la fermeture, en raison d'un risque <u>absolu</u> de récidive plus élevé que ceux ayant un FOP large isolé. Ainsi, dans l'étude CLOSE (4) les patients ayant à la fois un FOP et un ASIA avaient sous antiplaquettaires un risque de récidive d'infarctus cérébral 4 fois plus élevé que ceux ayant un FOP avec shunt important (sans un ASIA). L'étude DEFENSE-PFO (7) va aussi dans

ce sens puisque sur les 5 récidives d'AVC dans le groupe contrôle, 4 sont survenues chez des patients ayant un FOP et un ASIA. Ce constat est en total accord avec l'étude FOP-ASIA, une étude prospective de 581 patients âgés de 55 ans ayant un infarctus cérébral sans cause identifiée, tous traités par aspirine, qui a montré que les patients ayant un FOP et un ASIA ont un risque de récidive 4 fois plus élevé que les patients ayant un FOP isolé, quelle que soit l'importance du shunt (10).

b. Score RoPE

Le score RoPE a été développé pour évaluer la probabilité d'un lien de causalité entre FOP et infarctus cérébral. Cette probabilité est d'autant plus grande que le patient est jeune, que la charge de facteurs de risque traditionnels est faible et qu'il existe un infarctus cortical. Cependant, cette étude a aussi montré que plus la probabilité d'une relation causale est élevée, plus faible est le risque de récidive (11). Si ce score permet d'évaluer la probabilité d'une relation causale, il ne permet pas d'identifier les patients à haut risque de récidive qui bénéficient le plus d'une fermeture du FOP.

B. ANTICOAGULANTS ORAUX VERSUS ANTIPLAQUETTAIRES

Seule l'étude CLOSE (4) a comparé les anticoagulants oraux aux antiplaquettaires. Parmi les 187 patients randomisés dans le groupe « anticoagulants oraux », 3 ont eu une récidive d'AVC versus 7 des 174 patients randomisés dans le groupe « traitement antiplaquettaire », soit une réduction non significative du risque de récidive (HR = 0.44, IC95% = 0.11–1.48). A noter que la puissance statistique de cette comparaison a été réduite car de nombreux patients (n=129) se sont avérés avoir une contre-indication aux anticoagulants et n'ont pu être inclus dans cette comparaison. Dans une petite étude monocentrique (12), 5 des 21 patients randomisés dans le groupe « warfarine » ont eu une récidive d'AVC ou d'AIT versus 2 des 23 patients randomisés dans le groupe « aspirine » (HR = 0.33, IC95% = 0.06–1.7). L'information séparée sur les seules récidives d'AVC n'est pas disponible.

Deux autres études randomisées comparant les anticoagulants oraux aux antiplaquettaires ont analysé les résultats dans le sous-groupe de patients ayant un infarctus cérébral et un FOP en échocardiographie par voie œsophagienne (ETO) comme seule cause potentielle. Dans l'étude PICSS (13), 4 des 42 patients randomisés dans le groupe « warfarine » versus 10 des 56 patients randomisés dans le groupe « aspirine » ont eu un AVC ou étaient décédés à 2 ans (HR = 0.52, IC95% = 0.16–1.67). L'information séparée sur les récidives d'AVC n'est pas disponible. Enfin, dans l'essai NAVIGATE ESUS (14) comparant le Rivaroxaban (15 mg/j) à l'aspirine (100 mg/j), 534 des 7209 patients inclus avaient un FOP. Le risque de récidive d'infarctus cérébral ne différait pas significativement entre les deux groupes, qu'il existe (HR = 0.54, IC95% = 0.22-1.36) ou non (HR = 1.06, IC95% = 0.84-1.33) (p interaction 0.18) un FOP. La méta-analyse des 3 essais PICSS, CLOSE et NAVIGATE ESUS PFO suggère cependant que les anticoagulants oraux sont supérieurs aux antiplaquettaires (OR = 0.48, IC95% = 0.24-0.96)

C. FERMETURE DU FOP VERSUS ANTICOAGULANTS ORAUX

L'étude CLOSE (4) est le seul essai dans lequel des patients ont été randomisés entre fermeture du FOP et anticoagulants oraux. Cependant, cette comparaison n'était pas prévue dans le plan d'analyse et n'avait pas la puissance statistique nécessaire pour montrer une éventuelle différence. Dans le groupe " anticoagulants oraux" (n = 180, 967 patient-années), 3 patients ont eu une récidive d'AVC versus 0 dans le groupe "fermeture du FOP" (n = 173, 963 patient-années) (HR = 0.14, IC95% = 0.00-1.45).

D. References

1. Furlan AJ, Reisman M, Massaro J, Mauri L, Adams H, Albers GW, Felberg R, Herrmann H, Kar S, Landzberg M, Raizner A, Wechsler L; for the Closure I Investigators. Closure or medical therapy for cryptogenic stroke with patent foramen ovale. N Engl J Med. 2012;366:991–999.

2. Meier B, Kalesan B, Mattle HP, Khattab AA, Hildick-Smith D, Dudek D, Andersen G, Ibrahim R, Schuler G, Walton AS, Wahl A, Windecker S, Juni P; for the PC Trial Investigators. Percutaneous closure of patent foramen ovale in cryptogenic embolism. N Engl J Med. 2013; 368:1083–1091.

3. Carroll JD, Saver JL, Thaler DE, Smalling RW, Berry S, MacDonald LA, Marks DS, Tirschwell DL; for the Respect Investigators. Closure of patent foramen ovale versus medical therapy after cryptogenic stroke. N Engl J Med. 2013;368:1092–1100.

4. Mas JL, Derumeaux G, Guillon B, Massardier E, Hosseini H, Mechtouff L, Arquizan C, Bejot Y, Vuillier F, Detante O, Guidoux C, Canaple S, Vaduva C, Dequatre-Ponchelle N, Sibon I, Garnier P, Ferrier A, Timsit S, Robinet- Borgomano E, Sablot D, Lacour JC, Zuber M, Favrole P, Pinel JF, Apoil M, Reiner P, Lefebvre C, Guerin P, Piot C, Rossi R, Dubois-Rande JL, Eicher JC, Meneveau N, Lusson JR, Bertrand B, Schleich JM, Godart F, Thambo JB, Leborgne L, Michel P, Pierard L, Turc G, Barthelet M, Charles-Nelson A, Weimar C, Moulin T, Juliard JM, Chatellier G; for the CLOSE Investigators. Patent foramen ovale closure or anticoagulation vs. antiplatelets after stroke. N Engl J Med 2017;377:1011–1021.

5. Sondergaard L, Kasner SE, Rhodes JF, Andersen G, Iversen HK, Nielsen-Kudsk JE, Settergren M, Sjostrand C, Roine RO, Hildick-Smith D, Spence JD, Thomassen L; for the Gore REDUCE Investigators. Patent foramen ovale closure or antiplatelet therapy for cryptogenic stroke. N Engl J Med. 2017;377:1033–1042.

6. Saver JL, Carroll JD, Thaler DE, Smalling RW, MacDonald LA, Marks DS, Tirschwell DL; for the RESPECT Investigators. Long-term outcomes of patent foramen ovale closure or medical therapy after stroke. N Engl J Med. 2017;377:1022–1032.

7. Lee PH, Song JK, Kim JS, Heo R, Lee S, Kim DH, Song JM, Kang DH, Kwon SU, Kang DW, Lee D, Kwon HS, Yun SC, Sun BJ, Park JH, Lee JH, Jeong HS, Song HJ, Kim J, Park SJ. Cryptogenic stroke and high-risk patent foramen ovale: the DEFENSE PFO trial. J Am Coll Cardiol. 2018;781: 2335-42.

8. Turc G, Calvet D, Guérin P, Sroussi M, Chatellier G, Mas JL; on behalf of the CLOSE Investigators. Closure, anticoagulation, or antiplatelet therapy for cryptogenic stroke with patent foramen ovale: systematic review of randomized trials, sequential meta-analysis, and new insights from the CLOSE study. J Am Heart Assoc. 2018;7:e008356. DOI: 10.1161/JAHA.117.008356.

9. Saver JL, Mattle HP, Thaler D. Patent Foramen Ovale Closure Versus Medical Therapy for Cryptogenic Ischemic Stroke. A Topical Review. Stroke 2108;49:1541-8

10. Mas J-L, Arquizan C, Lamy C, Zuber M, Cabanes L, Derumeaux G, Coste J; Patent Foramen Ovale and Atrial Septal Aneurysm Study Group. Recurrent cerebrovascular events associated with patent foramen ovale, atrial septal aneurysm, or both. N Engl J Med 2001; 345: 1740-6.

11. Kent DM, Ruthazer R, Weimar C, Mas JL, Serena J, Homma S, Di Angelantonio E, Di Tullio MR, Lutz JS, Elkind MS, Griffith J, Jaigobin C, Mattle HP, Michel P, Mono ML, Nedeltchev K, Papetti F, Thaler DE. An index to identify stroke-related vs incidental patent foramen ovale in cryptogenic stroke. Neurology 2013; 81: 619-25.

12. Shariat A, Yaghoubi E, Farazdaghi M, Aghasadeghi K, Borhani Haghighi A. Comparison of medical treatments in cryptogenic stroke patients with patent foramen ovale: a randomized clinical trial. J Res Med Sci. 2013;18:94–98.

13. Homma S, Sacco RL, Di Tullio MR, Sciacca RR, Mohr JP. Effect of medical treatment in stroke patients with patent foramen ovale: patent foramen ovale in Cryptogenic Stroke Study. Circulation. 2002;105:2625–2631.

14. Kasner SE; on Behalf of the NAVIGATE ESUS Steering Committee and Investigators. Rivaroxaban or aspirin for patent foramen ovale: subgroup analysis from the subgroup analysis from the NAVIGATE ESUS trial. Goteborg ESOC 2018.

Table 1. Essais cliniques randomisés comparant la fermeture de FOP par voie endovasculaire au traitement médical chez des patients âgés de 18 à 60 ans ayant un FOP et un infarctus cérébral par ailleurs inexpliqué.

Étude	**N**	**Age (année) moyenne**	**IC/AIT, score de Rankin, délai d'inclusion** **Caractéristiques du FOP**	**Comparaison**	**Suivi (années)**	**AVC récidivant (n)** **Hazard Ratio (IC 95%), *P***
CLOSURE 1 (2012)	909	18 - 60 46.0	IC ou AIT, Rankin < 3, < 6 mois, Petit (1-10 mb) : 47.1%, modéré (10-25 mb), ou important (> 25 mb) : 52.9%	Fermeture du FOP[1] vs. Tt antithrombotique[2]	2	12 vs 13 0.90 (0.41 – 1.98), *p = 0.79*
PC trial (2013)	414	< 60 44.5	IC, Rankin < 3, médiane 4.4 mois Petit (1-5 mb) : 34.4%, modéré (6-20 mb) : 43.9%, ou important (> 20 mb) : 21.7%	Fermeture du FOP[1] vs. Tt antithrombotique[2]	4.1	1 vs 5 0.20 (0.02 – 1.72), *p = 0.14*
RESPECT (2013, 2017)	980	18 - 60 45.9	IC, Rankin < 3, < 9 mois Petit (1-9 mb) : 22.7%, modéré (10-20 mb) : 26.4%, ou important (> 20 mb) : 48.8%	Fermeture du FOP[1] vs. Tt antithrombotique[2]	2.1 / 5.9	9 vs. 16 0.49 (0.22 – 1.11), *p = 0.08* 18 vs. 28 0.55 (0.31 – 0.999), *p = 0.046*
CLOSE (2017)	663	16 - 60 43.4	IC, Rankin <= 3, < 6 mois FOP + ASIA (> 10 mm) ou FOP important (> 30 mb)	Fermeture du FOP[1] vs. Tt antiplaquettaire[3]	5.3	0 vs 14 0.03 (0.00-0.26), *p < 0.001*
REDUCE (2017)	664	18 - < 60 45.2	IC, Rankin < 3, < 6 mois Petit (1-5 mb) : 19%, modéré (6-25 mb) : 40%, ou important (> 25 mb) : 41%	Fermeture du FOP[1] vs. Tt antiplaquettaire[3]	3.2	6 vs. 12 0.23 (0.09 – 0.62), *p = 0.002*
DEFENSE-PFO (2018)	120	18 – 80 51.8	IC, Rankin <=3, < 6 mois FOP + ASA ou FOP >= 2mm	Fermeture du FOP[1] vs. Tt antithrombotique[2]	2.8	0 vs. 6 *log-rank p = 0.013*

1. Les traitements antithrombotiques suivants étaient recommandés chez les patients traités par fermeture du FOP :
    a. CLOSURE 1 : clopidogrel (75mg) pendant 6 mois et aspirine (81-325 mg) pendant 2 ans
    b. PC trial : aspirine (100-325 mg) pendant au moins 5 à 6 mois et ticlopidine (250-500 mg) ou clopidogrel (75-100 mg) pendant 1 à 6 mois
    c. RESPECT : clopidogrel pendant 1 mois et aspirine pendant 6 mois, puis un antiplaquettaire à la discrétion du site investigateur
    d. REDUCE : clopidogrel 300 mg avant ou après l'intervention, puis clopidogrel 75 mg pendant 3 jours, puis traitement antiplaquettaire jusqu'à la fin de l'étude
    e. CLOSE : clopidogrel et aspirine pendant 3 mois, puis traitement antiplaquettaire jusqu'à la fin de l'étude
    f. DEFENSE-PFO : clopidogrel et aspirine pendant au moins 6 mois, l'investigateur pouvant choisir de continuer avec une monothérapie antiplaquettaire ou un traitement anticoagulant.
2. Les patients randomisés dans le groupe médical ont reçu un traitement antiplaquettaire ou un traitement anticoagulant suivant le choix du médecin en charge du patient jusqu'à la fin de l'étude.
3. Les patients randomisés dans le groupe antiplaquettaire ont reçu un traitement antiplaquettaire jusqu'à la fin de l'étude.

Figure 1 : Méta-analyse des essais randomisés (8). Risque de récidive d'AVC.

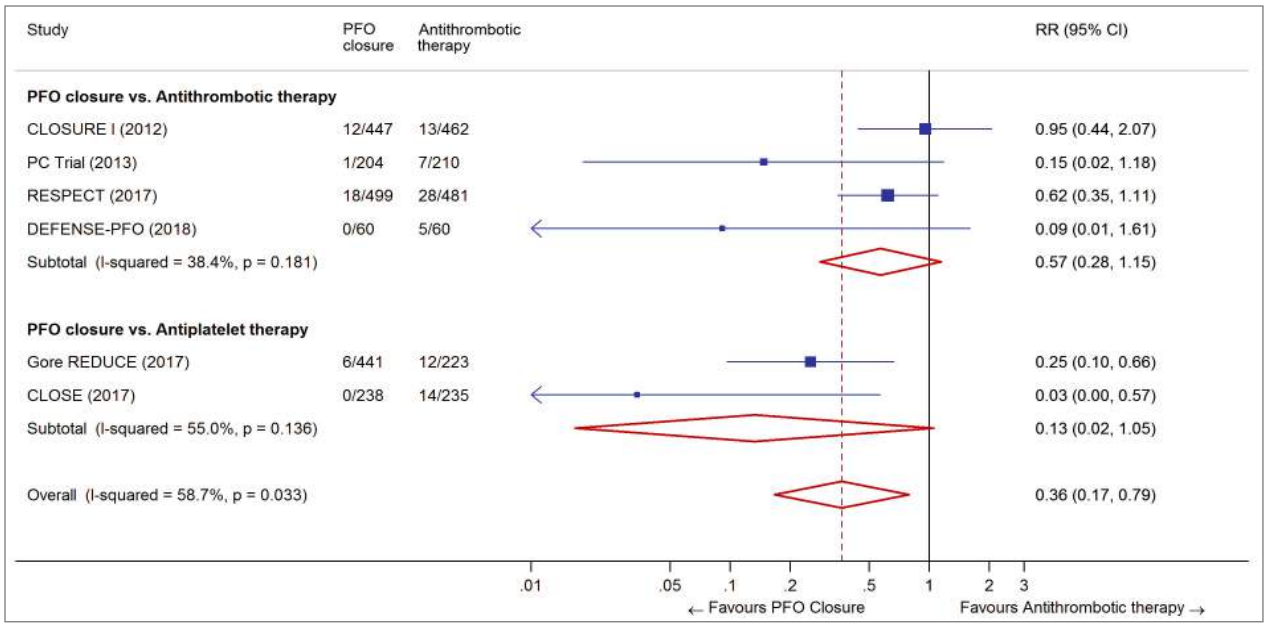

Figure 2 : Méta-analyse des essais randomisés (8). Risque de récidive d'AVC en fonction des caractéristiques du FOP.

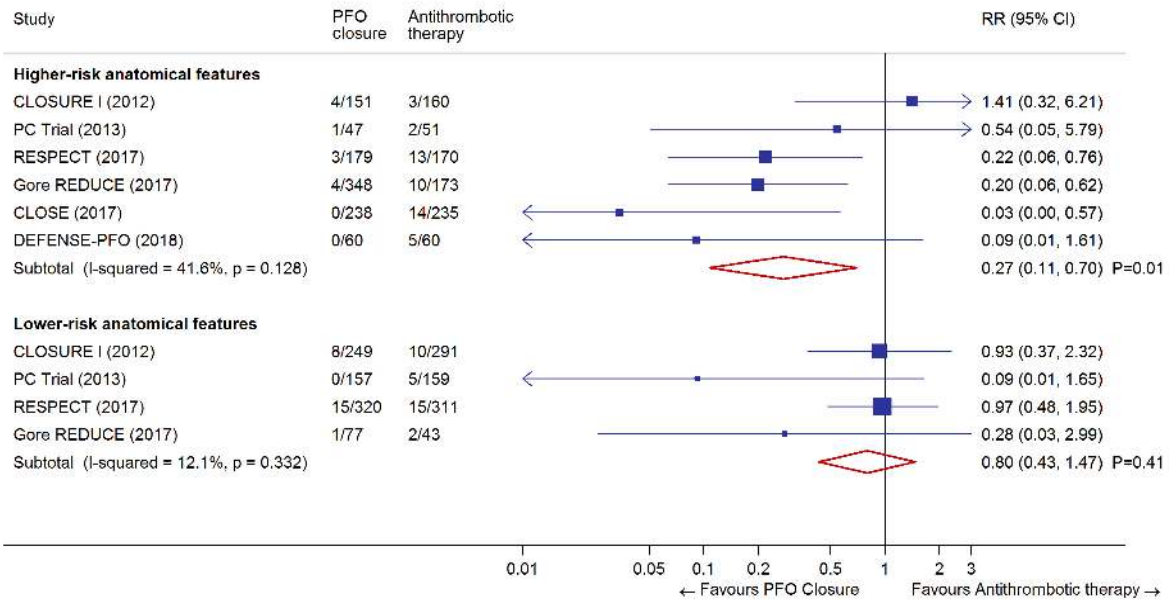

For the present meta-analysis, we defined higher-risk anatomical features as follows : For CLOSURE I, PC trial and RESPECT: presence of an atrial septal aneurysm (ASA), regardless of shunt size, For CLOSE and DEFENSE-PFO: presence of an ASA and/or a large shunt (i.e., all included patients), For Gore REDUCE: moderate or large shunt (Nota bene: presence or absence of ASA could not be analyzed because it was not recorded in patients randomized to the antiplatelet group). Number of recurrent strokes in each group were extracted from the original publications of the randomized trials or calculated using published data by Kent et al.[33] The Closure and Antithrombotic columns denote the number of events divided by the total number of patients in each treatment group.

II. PRECONISATIONS CONCERNANT LA FERMETURE DU FOP ET LES ANTITHROMBOTIQUES

A. REUNION DE CONCERTATION PLURIDISCIPLINAIRE

Le groupe de travail préconise que toute décision concernant le traitement des patients ayant un infarctus cérébral et un FOP soit prise à l'issue d'une concertation pluridisciplinaire neuro-cardiologique, réunissant les expertises nécessaires : neurovasculaire, échocardiographie et cardiologie interventionnelle.

Le neurologue a pour responsabilités de confirmer le diagnostic d'infarctus cérébral probablement attribuable à un FOP, en s'assurant que le bilan diagnostique et étiologique a été conforme aux standards en vigueur. Il précisera si les caractéristiques de l'infarctus sont compatibles avec un mécanisme embolique et s'il existe des antécédents d'infarctus cérébral.

L'échographiste a pour responsabilités : (a) de confirmer le diagnostic de FOP et d'ASIA selon les préconisations figurant dans ce document ; (b) de préciser la présence ou non d'une autre source cardiaque ou aortique potentielle d'embolie cérébrale.

Le cardiologue interventionnel juge de la faisabilité et des risques de l'intervention et garantit que l'intervention sera réalisée selon les préconisations figurant dans ce document.

Le patient est informé précisément des risques et bénéfices (en termes de risque absolu et de risque relatif de récidive) encourus selon les différentes stratégies thérapeutiques.

Cette réunion de concertation pluridisciplinaire donne lieu à un compte-rendu validé par l'ensemble des intervenants et diffusé aux médecins référents du patient.

B. FERMETURE DU FOP

1. Préconisations basées sur l'analyse des essais thérapeutiques

Compte-tenu des résultats des essais thérapeutiques randomisés et de leurs méta-analyse, nous préconisons de proposer une fermeture du FOP[1] aux patients répondant à tous les critères suivants :

- **Age <= 60 ans[2]**
- **Infarctus cérébral récent (<= 6 mois[3])**
- **FOP associé à un ASIA (> 10 mm) ou FOP avec un shunt important (> 20 microbulles)[4] ou FOP large (>= 2 mm)**
- **Lien de causalité très probable entre le FOP et l'infarctus cérébral après un bilan étiologique approprié (annexes A, B et C)**

[1]La fermeture du FOP doit être réalisée dans un centre expert en cardiologie interventionnelle structurelle (annexe D) dès que l'état neurologique le permet.

[2]L'étude DEFENSE-PFO a porté sur des patients âgés de 18 à 80 ans. Cependant, une minorité de patients étaient âgés de plus de 60 ans et l'âge moyen était de 51.8 ans.

[3] Ce délai sera prolongé si l'indication d'un enregistrement prolongé du rythme cardiaque est nécessaire (annexe C).

[4] Un shunt important a été défini selon les études par le passage de > 20, 25 ou 30 microbulles)

2. Patients ne répondant pas strictement aux critères définis dans le paragraphe précédent

La décision thérapeutique doit être prise chez un patient clairement informé des incertitudes et de l'absence de preuves scientifiques concernant le bénéfice de la fermeture dans leur cas et de l'existence d'autres options thérapeutiques.

Il s'agit principalement des patients ayant un plusieurs des caractéristiques suivantes :

- Age > 60 ans
- Accident ischémique transitoire
- Infarctus cérébral datant de plus de 6 mois
- Séquelle à l'imagerie cérébrale d'un infarctus asymptomatique
- Infarctus sévère (Rankin >= 3)
- Autre cause associée d'infarctus cérébral
- FOP <= 20 microbulles
- Patient nécessitant un traitement anticoagulant au long cours pour une autre raison
- Femme enceinte

Les éléments suivants sont à prendre en compte dans la décision thérapeutique :

- Caractéristiques du FOP suggérant un lien de causalité fort entre le FOP et l'infarctus cérébral (FOP+ASIA, shunt important ou FOP large, et de façon présumée valve d'Eustachi, réseau de Chiari)
- Caractéristiques du FOP associées à un risque de récidive plus élevé (FOP+ASIA)
- Age du patient et présence de facteurs de risque vasculaire, score RoPE
- Infarctus cérébral compatible avec une origine embolique à l'imagerie cérébrale
- Confirmation du diagnostic d'AIT par un neurologue vasculaire, éventuellement en concertation avec un autre spécialiste neurovasculaire en cas de doute
- Arguments indirects en faveur d'un mécanisme d'embolie paradoxale
    - Antécédents ou présence d'une maladie thromboembolique veineuse ou de circonstances favorisant une thrombose veineuse (état d'hypercoagulabilité, immobilisation prolongée, …)
    - Précession de l'infarctus cérébral par un équivalent de manœuvre de Valsalva
- Degré d'imputabilité d'une éventuelle cause associée d'infarctus cérébral
- Survenue ou récidive de l'infarctus cérébral sous traitement antithrombotique

C. Place des anticoagulants

Les anticoagulants oraux (AVK) semblent plus efficaces que les antiplaquettaires pour prévenir les récidives d'infarctus cérébral chez les patients ayant un FOP, bien que leur supériorité n'ait pas été formellement établie par des essais thérapeutiques. Leur efficacité par rapport à la fermeture n'est pas connue. Les données actuelles suggèrent que la différence d'efficacité entre les deux traitements est faible.

Un traitement anticoagulant est préconisé en cas de maladie thromboembolique veineuse concomitante. La durée de ce traitement dépend du contexte de survenue et des facteurs favorisants de récidive (voir recommandations sur la durée du traitement anticoagulant après thrombose veineuse ou embolie pulmonaire).

Un traitement anticoagulant oral par AVK au long cours peut être envisagé en cas de contre-indication à, ou de refus par le patient d'une fermeture du FOP (dont l'indication est justifiée), en l'absence de risque hémorragique élevé. Il n'existe pas de données sur les anticoagulants oraux directs dans cette indication.

Un traitement anticoagulant oral peut aussi être envisagé en prévention des récidives précoces en attente d'une fermeture du FOP, notamment chez les patients ayant un FOP et un ASIA, mais le bénéfice des anticoagulants par rapport aux antiplaquettaires n'est pas connue.

D. Place des antiplaquettaires

Un traitement antiplaquettaire est préconisé :

- après la fermeture du FOP sous forme d'une bithérapie antiplaquettaire par aspirine (75mg/j) et clopidogrel (75 mg/j) pendant 3 mois, puis d'une monothérapie au long cours par l'un de ces médicaments. La durée de ce traitement n'est pas connue. Dans l'attente d'autres données, nous préconisons une durée d'au moins 5 ans.
- en l'absence d'indication à une fermeture du FOP ou à un traitement anticoagulant

E. FICHE TYPE : REUNION DE CONCERTATION PLURIDISCIPLINAIRE

`

REUNION[1] DE CONCERTATION PLURIDISCIPLINAIRE DU jj/mm/aaaa

Concernant M/Mme : **Né(e) le jj/mm/aaaa**

Infarctus cérébral : oui/non **AIT** : oui/non **Occlusion ACR** : oui/non

Date : jj/mm/aaaa

I. PERSONNES PRESENTES

Patient(e) :

Neurologue vasculaire :
E-mail : Tel :

Echocardiographiste :
E-mail : Tel :

Cardiologue interventionnel :
E-mail : Tel :

Autre :

II. BILAN ETIOLOGIQUE DE L'INFARCTUS CEREBRAL

1. IRM cérébrale ((DWI, FLAIR, T2*) : oui/non Scanner : oui/non

Infarctus cérébral cortical ou cortico-sous-cortical : oui/non ; sous cortical : oui/non, taille : …

Séquelles d'infarctus ancien : oui/non

Survenu sous traitement antithrombotique : oui/non

2. Facteurs de risque artériel

HTA : oui/non Diabète : oui/non Tabac : oui/non atcd AVC/AIT : oui/non

Score ROPE : x/10

3. Bilan artériel

Echo-Doppler des troncs supra-aortiques : oui/non Doppler transcrânien : oui/non

ARM extracrânienne : oui/non ARM intracrânienne : oui/non

Angio TDM extra- et intracrânien : oui/non Angiographie par cathéter : oui/non

Résultat :

4. Bilan cardiaque

ECG : oui/non Télémétrie en phase aiguë : oui/non

Holter ECG : oui/non, durée : Holter implantable : oui/non, durée :

Résultat :

ETT avec contraste : oui/non ETO avec contraste : oui/non

Doppler transcrânien avec test aux bulles : oui/non

Résultat :

FOP : Shunt > 20 microbulles : oui/non Diamètre : x mm

ASIA : oui/non Excursion maximale : xx mm

5. Bilan biologique standard

(numération formule sanguine, numération plaquettaire, glycémie à jeun, bilan hydro-électrolytique, CRP, bilan lipidique, clairance de la créatinine, recherche de protéinurie à la bandelette urinaire, TP, TCA, fibrinogène, troponine, ASAT, ALAT, gamma GT)
Résultat :

6. Autres examens

Résultat :

7. Arguments en faveur d'une embolie paradoxale

Antécédents ou présence d'une maladie thromboembolique veineuse ou de circonstances favorisant une thrombose veineuse (état d'hypercoagulabilité, immobilisation prolongée, …) ; précession de l'infarctus cérébral par un équivalent de manœuvre de Valsalva

8. Conclusion du bilan étiologique (décrire toutes les anomalies, les examens manquants, les examens à faire)

III. DECISION CONCERNANT LA STRATEGIE THERAPEUTIQUE

Fermeture du FOP suivi d'un traitement antiplaquettaire

Traitement anticoagulant oral par AVK, AOD

Traitement antiplaquettaire seul

Bilan à compléter par :

IV. LE PATIENT A-T-IL ETE INFORME DES RISQUES ET DES BENEFICES DES DIFFERENTES STRATEGIES THERAPEUTIQUES : oui/non ?

Signatures des personnes ayant participé à la RCP

[1] Les modalités (physique, téléphonique, visioconférence) de cette réunion sont à adapter en fonction des centres

III. ANNEXE A : BILAN ETIOLOGIQUE D'UN INFARCTUS CEREBRAL

A. CAUSES DES INFARCTUS CEREBRAUX

Les causes des infarctus cérébraux sont extrêmement nombreuses (1-8):

- Artériopathies diverses (athérosclérose, maladie des petites artères [artériolosclérose/lipohyalinose, …], artériopathies non-inflammatoires [dissection artérielle, dysplasie fibro-musculaire, Moya-Moya, …], angéites inflammatoires ou infectieuses
- Cardiopathies emboligènes (fibrillation atriale, valvulopathies, cardiomyopathies, …)
- Causes rares : maladies hématologiques (ex : thrombocytémie, polyglobulie), troubles de l'hémostase (ex : syndrome des anti-phospholipides), maladies génétiques monogéniques (ex : CADASIL, maladie de Fabry), … .

La part respective des différentes causes varie avec l'âge des patients. Globalement, l'athérosclérose, la maladie des petites artères et les cardiopathies emboligènes (en particulier la fibrillation atriale) sont les trois causes les plus fréquentes (1-3). La part de l'athérosclérose, de la maladie des petites artères et de la fibrillation atriale augmente progressivement avec l'âge et les facteurs de risque associés. Les causes les plus fréquentes chez les patients jeunes (4-6) sont les dissections des artères extra-crâniennes et les cardiopathies emboligènes.

Les causes des infarctus cérébraux ont fait l'objet de classifications (1-3) dont certaines (2,3) proposent des critères diagnostiques et d'imputabilité des différentes causes. A cet égard, nous préconisons d'utiliser la classification ASCOD (2), en tenant compte des avancées concernant le FOP.

B. BILAN ETIOLOGIQUE D'UN INFARCTUS CEREBRAL AVANT 60 ANS

Le bilan étiologique d'un infarctus cérébral bilan doit être réalisé dans les suites immédiates de l'infarctus cérébral (afin de ne pas méconnaître certaines causes, comme une dissection). Il nécessite une approche pluridisciplinaire, coordonnée par des spécialistes en pathologie neurovasculaire.

Des conduites par étapes du bilan étiologique d'un infarctus cérébral ont été proposées (7,8), mais il n'existe pas de recommandation officielle. Nos préconisations concernant la hiérarchisation des examens complémentaires figurent ci-dessous.

1. Bilan MINIMAL des infarctus cérébraux de l'adulte jeune

- IRM cérébrale (DWI, FLAIR, T2*) (à défaut TDM)
- Bilan artériel extra- et intracrânien : Écho-Doppler des TSA et Doppler transcrânien **ET** ARM (angiographie par résonance magnétique) des troncs supra-aortiques et du polygone de Willis avec coupes axiales cervicales T1 avec suppression de graisse **ou** Angioscanner des troncs supra-aortiques avec exploration extra-crânienne et intracrânienne.
- Explorations biologiques: numération formule sanguine, numération plaquettaire, glycémie à jeun, bilan hydro-électrolytique, CRP, bilan lipidique, clairance de la créatinine, recherche de protéinurie à la bandelette urinaire, TP, TCA, fibrinogène, troponine, ASAT, ALAT, gamma GT.

- Bilan cardiologique :
  - ETT avec contraste, ETO avec contraste (annexe B) [1, 2]
  - ECG, télémétrie phase aiguë, Holter ECG : recherche d'un trouble du rythme emboligène (annexe C)

[1] En l'absence de cause non cardiaque d'imputabilité certaine

[2] Le Doppler transcrânien avec test aux bulles est un examen sensible pour détecter et quantifier les shunts droit-gauche lorsqu'il est réalisé par une équipe qui maîtrise cette technique. Il peut être utilisé en dépistage ou pour guider ou compléter l'échocardiographie, notamment dans les cas difficiles.

2. Autres explorations (liste non exhaustive) à effectuer au cas par cas, en fonction du contexte clinique et des résultats du bilan initial.

- Abus de stupéfiants : recherche de toxiques (cannabis, cocaïne, amphétamines...)
- Syndrome des antiphospholipides : anticorps anticardiolipines, anticoagulant circulant lupique et anticorps anti β2-GP1 à contrôler sur un prélèvement à distance
- Hyperhomocystéinémie : dosage sérique
- Hémopathies (ex : drépanocytose, ...) : électrophorèse de l'hémoglobine...
- Suspicion de néoplasie : scanner thoraco-abdomino-pelvien, ...
- Angiopathies infectieuses (virales, bactériennes ou fongiques), inflammatoires (ex : angéite primitive du SNC, angéite dans le cadre d'une maladie de système, syndrome de Susac...) ou non inflammatoires (ex : Moya-Moya) : examen du LCS, angiographie cérébrale par cathéter, sérologies, bilan immunologique, examen ophtalmologique, biopsie leptoméningée/cérébrale, biopsie artère temporale...
- Angiopathies génétiques/héréditaires (maladie de Fabry, CADASIL, ...) : dosage enzymatique, recherche de mutation, biopsie musculaire...
- Embolie paradoxale : recherche thrombose veineuse, fistule pulmonaire, déficit en facteurs de coagulation : protéine C, protéine S, antithrombine III, mutation facteur V, mutation du facteur II
- …

C. References

1. Adams HP Jr, Bendixen BH, Kappelle LJ, Biller J, Love BB, Gordon DL, Marsh EE. Classification of subtype of acute ischemic stroke. Definitions for use in a multicenter clinical trial. TOAST. Trial of Org 10172 in Acute Stroke Treatment. Stroke. 1993; 24: 35–41.
2. Amarenco P, Bogousslavsky J, Caplan LR, Donnan GA, Wolf ME, Hennerici MG. The ASCOD Phenotyping of Ischemic Stroke (Updated ASCO Phenotyping). Cerebrovasc Dis 2013; 36:1–5
3. Arsava EM, Ballabio E, Benner T, Cole JW, Delgado-Martinez MP, Dichgans M, Fazekas F, Furie KL, Illoh K, Jood K, Kittner S, Lindgren AG, Majersik JJ, Macleod MJ, Meurer WJ, Montaner J, Olugbodi AA, Pasdar A, Redfors P, Schmidt R, Sharma P, Singhal AB, Sorensen AG, Sudlow C, Thijs V, Worrall BB, Rosand J, Ay H; International Stroke Genetics

Consortium. The Causative Classification of Stroke system: an international reliability and optimization study. Neurology 2010; 75:1277-84.

4. Ferro JM, Massaro AR, Mas JL. Aetiological diagnosis of ischaemic stroke in young adults. Lancet Neurol. 2010; 9:1085–96
5. Singhal AB, Biller J, Elkind MS, Fullerton HJ, Jauch EC, Kittner SJ, Levine DA, Levine SR. Recognition and management of stroke in young adults and adolescents. Neurology 2013; 81:1089–1097
6. Stack CA, Cole JW. Ischemic stroke in young adults. Curr Opin Cardiol 2018, 33:594–604.
7. Rouanet F, Sibon I, Goizet C, Renou P, Meissner W pour le groupe de travail de la SFNV. Bilan étiologique des infarctus cérébraux du sujet jeune. Propositions du groupe de travail de la Société Française neuro-vasculaire. Rev Neurol 2009; 165 Spec No 4:F 283-8.
8. Saver JL. Cryptogenic stroke. NEJM 2016;374:2065-74.

IV. ANNEXE B : RECHERCHE D'UNE CAUSE CARDIAQUE D'INFARCTUS CEREBRAL PAR ECHOCARDIOGRAPHIE

L'échocardiographie transthoracique (ETT) et transoesophagienne (ETO) a une place fondamentale dans l'évaluation des infarctus cérébraux car il s'agit de la seule technique permettant d'exclure une éventuelle cardiopathie emboligène et d'établir le diagnostic précis des anomalies du septum inter-auriculaire, la quantification du shunt droit-gauche et la caractérisation anatomique des ASIA

A. GENERALITES

L'ETT doit-être réalisée en première intention suivie d'une ETO.

La totalité de l'examen doit être enregistré sous format numérique.

L'ETT comme l'ETO doivent être réalisées dans des centres expérimentés disposant d'un personnel rompu à la prise en charge des patients ayant un déficit neurologique important.

Le contraste est réalisé en mélangeant 9 cc de sérum physiologique avec 1 cc d'air au moyen d'un dispositif comprenant deux robinets à trois voies branchées directement sur le cathlon placé dans une grosse veine de l'avant-bras. L'étude avec contraste doit être réalisée à la fois en ETT et en ETO à l'état basal (respiration spontanée) et après manœuvre de Valsalva et épreuve de toux (optionnelle en ETT).

Les manœuvres de Valsalva et de toux sont expliquées au patient avant l'injection du contraste.

L'ETO présente de rares contre-indications : pathologies œsophagiennes sévères (incluant varices œsophagiennes), dysphagie, troubles de la conscience, encombrement trachéo-bronchique.

La cloison inter-auriculaire doit être soigneusement analysée dans les différentes incidences en imagerie et en Doppler bidimensionnel couleur : vue 4 cavités à 0°, vue petit axe entre 50 et 75°, du septum et de la racine aortique, et une vue longitudinale dégageant les 2 veines caves à 120°. La recherche d'un FOP et les mesures d'un éventuel ASIA se font dans l'incidence qui dégage au mieux la fosse ovale, incidence petit axe et incidence longitudinale, centrées sur la région de la fosse ovale et avec une bonne visualisation des deux oreillettes. Le diagnostic d'un ASIA doit être effectué en mode bidimensionnel et en dehors d'une manœuvre de Valsalva ou d'efforts de toux.

B. ROLES RESPECTIFS DE L'ETT ET DE L'ETO

Outre la recherche du FOP et de l'ASIA, l'ETT permet d'évaluer plusieurs paramètres de façon plus précise que l'ETO : taille de l'oreillette et du ventricule gauche, mesure de la fraction d'éjection VG, des pressions pulmonaires, quantification des valvulopathies.

L'ETT permet en général une meilleure réalisation de la manœuvre de Valsalva et d'avoir une évaluation globale des différentes cavités cardiaques.

L'ETO permet de :

- rechercher une source cardiaque d'embolie y compris au niveau de l'arche aortique
- mesurer plus précisément qu'en ETT la taille d'un ASIA et du FOP, ainsi que l'importance du shunt
- identifier une autre pathologie congénitale du septum et/ou de l'oreillette (CIA, RVPA, septum multiperforé
- visualiser directement le FOP

- apprécier la taille et la morphologie du FOP et de choisir la prothèse de taille adaptée dans l'hypothèse d'une indication de fermeture percutanée

C. Foramen ovale permeable

Le diagnostic de FOP repose sur la présence d'un FOP anatomiquement visible (ETO) ou sur le passage de plus de 3 microbulles dans les 3 à 5 battements qui suivent l'opacification complète de l'oreillette droite.

Seule l'ETO permet de visualiser directement le FOP et d'en mesurer la taille. Un FOP large est défini par une hauteur >= 2 mm (Figure 1).

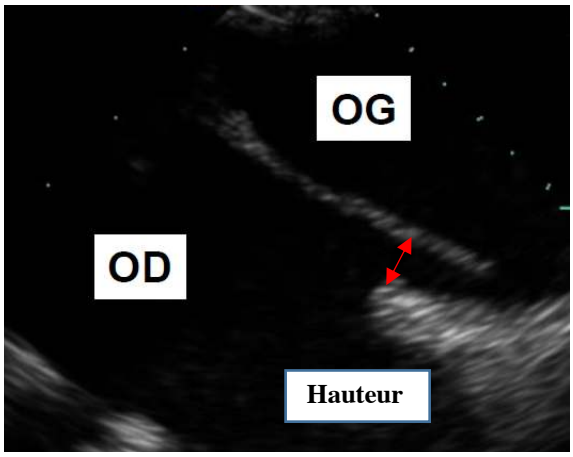

Figure 1 : mesure de la hauteur du FOP. S1 : septum primum, SII septum secundum, OG : oreillette gauche, OD : oreillette droite, H : hauteur du FOP

Le shunt peut être visualisé :

- directement en Doppler couleur en réglant la vitesse d'aliasing. Il peut être droit-gauche, gauche-droit ou bidirectionnel
- par échographie de contraste.

La recherche de FOP est réalisée dans l'incidence dans laquelle les deux oreillettes et le septum inter auriculaire sont au mieux visibles (incidence apicale 4 cavités habituellement).

La manœuvre de Valsalva est standardisée. Après une inspiration profonde, le patient doit expirer à glotte fermée pendant 5 secondes en poussant. L'injection du contraste est alors effectuée, idéalement lorsque l'oreillette droite est collabée et la courbure du septum inter auriculaire inversée. L'opérateur demande alors au patient de relâcher « brutalement » l'effort de poussée lorsqu'il voit arriver le contraste dans l'oreillette droite ou quelques secondes après l'injection. Les injections supplémentaires sont réalisées après disparition du contraste dans les cavités droites et gauches.

L'épreuve de toux est, elle aussi, standardisée. On demande au patient de tousser à plusieurs reprises quand l'oreillette droite est complètement opacifiée.

Quantification du shunt

- Shunt minime en cas de passage de quelques (3 à 10) microbulles dans les 3 à 5 battements qui suivent l'opacification complète de l'oreillette droite
- Shunt modéré en cas de passage > 10 et <= 20 microbulles
- Shunt important en cas de passage > 20 microbulles

Le shunt peut être spontané ou uniquement lors de la manœuvre de Valsalva ou de toux

On éliminera également par échographie transoesophagienne un shunt artério-veineux à l'étage pulmonaire: arrivée précoce du contraste dans l'oreillette gauche dans les 5 battements qui suivent l'opacification de l'oreillette droite par les veines pulmonaires et non pas au travers d'un FOP.

On précisera l'existence d'anomalies associées « favorisantes » : valve d'Eustachi géante, dilatation de l'aorte ascendante.

D. ANEVRISME DU SEPTUM INTER-AURICULAIRE (ASIA)

Évaluation

- Les mesures de l'excursion du septum inter-auriculaire doivent être faites en mode bidimensionnel dans l'incidence dans laquelle cette excursion est maximale mais en dehors de toute manœuvre de provocation (toux ou Valsalva).
- Sont mesurées : la base (c) de l'anévrisme du septum inter-auriculaire en mm et la hauteur maximale de l'anévrysme (a) en échographie bidimensionnelle.
- En cas d'excursion phasique, il faut sommer l'excursion dans l'oreillette gauche et dans l'oreillette droite. On mesure l'excursion maximale de part et d'autre du plan du septum au cours d'un même cycle, en utilisant le cineloop. On se place d'un côté sur la base du septum et de l'autre au niveau de l'excursion maximale du septum et l'on mesure cette distance. En cas d'excursion phasique, il faut sommer l'excursion dans l'oreillette gauche et dans l'oreillette droite. On mesure l'excursion maximale de part et d'autre du plan du septum au cours d'un même cycle (b), en utilisant le cineloop.

Critères diagnostiques :

- Base de l'anévrisme ≥ 15 mm (mesurée en écho bidimensionnelle, au moyen des curseurs placés de part et d'autre du septum)
- Excursion (mesurée en échographie bidimensionnelle) > 10 mm (en dehors d'un réflexe nauséeux, d'efforts de toux ou de Valsalva).

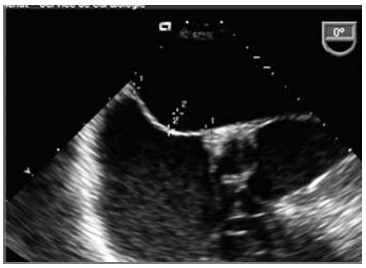

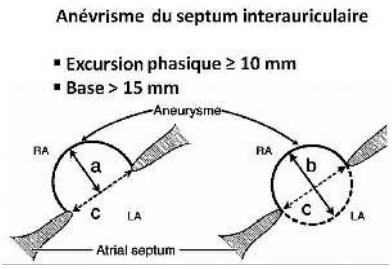

E. FICHE D'ACQUISITION ET DE RAPPORT STANDARDISEE

- L'ETT doit-être réalisée en première intention suivie d'une ETO.
- L'utilisation du zoom et du cineloop est indispensable, ainsi que l'enregistrement d'un nombre de cycles suffisant
- La cloison inter-auriculaire doit être soigneusement analysée dans les différentes incidences en imagerie et en Doppler bidimensionnel couleur : vue 4 cavités à 0°, vue petit axe entre 50 et 75°, du septum et de la racine aortique, et une vue longitudinale dégageant les 2 veines caves à 120°.
- La recherche d'un FOP et les mesures d'un éventuel anévrisme du septum inter-auriculaire se font dans l'incidence qui dégage au mieux la fosse ovale (incidence petit axe et incidence longitudinale, centrées sur la région de la fosse ovale et avec une bonne vue des deux oreillettes).
- Le diagnostic d'un anévrisme du septum inter-auriculaire doit être effectué en mode bidimensionnel et en dehors d'une manœuvre de Valsalva ou d'une épreuve de toux.
- Les manœuvres de Valsalva et de toux sont expliquées au patient avant l'injection du contraste. Après une inspiration profonde, le patient doit expirer à glotte fermée pendant 5 secondes en poussant. L'injection du contraste est alors effectuée, idéalement lorsque l'oreillette droite est collabée et la courbure du septum inter auriculaire inversée.

Foramen Ovale Perméable

- Visible : Taille (H) mm
- Shunt Doppler couleur :
  absent Droit-Gauche Gauche-Droit

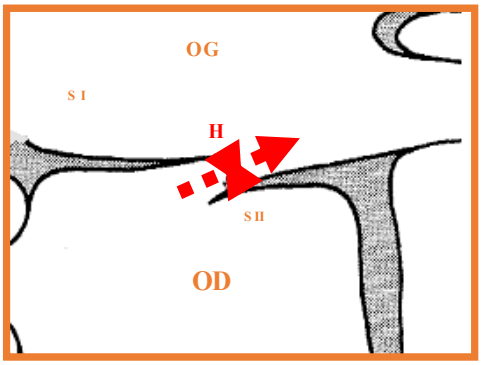

- **Importance du shunt**
  - ***Respiration spontanée***
    - Négative
    - Shunt minime (3 à 10 mb)
    - Shunt modéré (> 10, <=20)
    - Shunt important (> 20 mb)
  - ***Manœuvre de Valsalva***
    - Négative
    - Shunt minime (3 à 10 mb)
    - Shunt modéré (> 10, <=20)
    - Shunt important (> 20 mb)

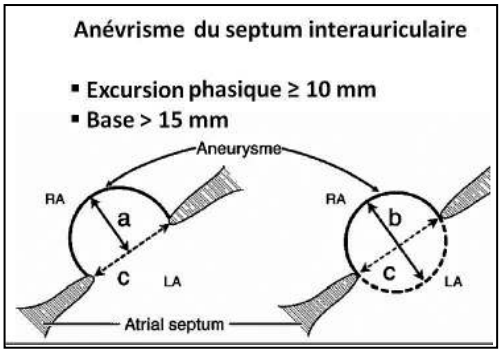

Anévrisme du SIA

- Immobile Phasique
- Si ASIA fixe : a = mm
- Si excursion phasique: b = mm
- Base c = mm

Autres

- ***CIA***
- ***Valve d'Eustachi proéminente***
- ***Dilatation de l'aorte ascendante***

V. ANNEXE C : RECHERCHE D'UNE FIBRILLATION ATRIALE PAROXYSTIQUE DANS LE CADRE DU BILAN ETIOLOGIQUE D'UN INFARCTUS CEREBRAL < 60 ANS

A. DEFINITION DE LA FA

La Société Européenne de Cardiologie définit la FA sur un ECG de surface ou un enregistrement Holter (durée >30 secondes) (1), lorsque sont objectivés des intervalles RR complètement irréguliers sans onde P bien individualisable —même si l'activité atriale parait parfois régulière sur certaines dérivations (le plus souvent en V1)— avec un cycle atrial (c'est-à-dire le cycle entre 2 activations atriales), lorsqu'il est visible, en général variable et inférieur à 200 ms (>300 bpm).

B. METHODES DE RECHERCHE DE LA FA

Si la FA est persistante ou permanente, un enregistrement ECG de surface conventionnel à 12 dérivations permet de la documenter facilement. En revanche, si la FA est paroxystique, son diagnostic nécessite le plus souvent des enregistrements ECG plus prolongés, qu'ils soient continus (Holter-ECG classique, avec actuellement des durées d'enregistrement pouvant aller jusqu'à 21 jours) ou séquentiels. Il n'existe pas de méthode de référence reconnue (2). Plus longue est la durée de la surveillance plus sa rentabilité diagnostique sera élevée (3).

Les systèmes de surveillance séquentiels sont de trois types :

- Les enregistreurs d'ECG de surface avec mémoire glissante permettent la sauvegarde sur une ou deux pistes de tracés mémorisés, soit à la demande du patient, soit de façon automatique par l'appareil lorsqu'il identifie un rythme qu'il classe comme pathologique ;
- Les enregistreurs/transmetteurs d'ECG de surface à mémoire fixe stockent sur demande une ou deux pistes de tracé de durée limitée (30 à 60 s). Ces systèmes requièrent la participation du patient qui doit mémoriser puis transmettre les données par téléphone ou internet à un centre de lecture ;
- Les enregistreurs implantables à mémoire glissante permettent de mémoriser sur une piste un tracé ECG intracorporel, soit à la demande du patient, soit de façon automatique lorsque l'appareil identifie un rythme qu'il classe comme pathologique. La durée de la surveillance correspond à la durée de vie de l'appareil qui est d'environ 36 mois. La mise en place de ce dernier enregistreur d'événements implantable (Medtronic Reveal XT) est pris en charge par la CNAM en post-AVC, et peut s'implanter en ambulatoire sous simple anesthésie locale (4) L'algorithme permettant le diagnostic de FA avec cet appareil nécessite une arythmie d'au moins 2 minutes.

C. FA : FACTEUR CAUSAL OU ASSOCIATION FORTUITE

La prévalence de la FA augmente de façon quasi-exponentielle avec l'âge, atteignant près de 10% de la population âgée de plus de 80 ans (5). A l'inverse, la prévalence de la FA avant 60 ans est faible (6,7). Cependant du fait du risque compétitif, une FA identifiée chez le sujet jeune est plus à même d'être responsable de l'épisode d'AVC ischémique que la FA du sujet âgé, ayant de nombreuses comorbidités vasculaires associées par ailleurs (8,9).
L'hypertension artérielle non contrôlée (10), une cardiopathie structurelle sous-jacente, en particulier quand une insuffisance cardiaque y est associée (11), un diabète non équilibré, sont des facteurs de risque important de développer une FA (12-16). Le surpoids, l'insuffisance respiratoire, les

pathologies thyroïdiennes ainsi que l'hyperexcitabilité atriale évidente sont également associés à un surrisque de FA.

Il en résulte que dans l'évaluation de la causalité potentielle entre la présence d'un FOP et la survenue d'un AVC ischémique, au-delà des caractéristiques de l'imagerie cérébrale, de celles du FOP, la présence de facteurs de risque de FA doit être étudiée. Les différents essais contrôlés randomisés publiés récemment (17-20), et démontrant l'intérêt de la fermeture du FOP, éliminaient au préalable l'éventualité d'une FA par simple monitoring pendant la période aiguë et/ou Holter-ECG de 24h, sans proposer systématiquement une surveillance plus prolongée.

Cependant, il apparaît important d'identifier un sous-groupe de patients chez qui l'association causale FOP et AVC peut être remise en question (en objectivant de la FA), et qui par conséquent seraient moins à même de bénéficier d'une fermeture du FOP. Une période de surveillance de 6 mois apparaît pertinente pour dépister la majorité des patients à risque de développer une FA (21-24).

D. Preconisations

Au-delà de l'ECG 12 dérivations initial et de la surveillance télémétrique en unité de soins intensifs neurovasculaires à la phase aiguë de l'infarctus cérébral, un Holter-ECG de 24h sera systématiquement effectué. En l'absence de FA identifiée, et de toute autre cause potentielle, hormis la présence d'un FOP, l'implantation d'un enregistreur d'événement devra être proposée aux patients de moins de 60 ans ayant au moins deux facteurs de risque de développer de la FA (Table) et aux patients de plus de 60 ans, avant de décider de l'éventuelle fermeture d'un FOP. Ce système de surveillance sous-cutané devra être implanté sans délai à la sortie de Neurologie.

Table. Facteurs de risque de développer de la FA

- Insuffisance cardiaque congestive
- Hypertension artérielle non contrôlée
- Diabète non contrôlé
- Présence d'une cardiopathie sous-jacente
- Obésité
- Hyperexcitabilité atriale documentée
- Insuffisance respiratoire chronique
- Pathologie de la glande thyroïde

E. References

1. Kirchhof P, Benussi S, Kotecha D, et al. ESC Scientific Document Group. 2016 ESC Guidelines for the management of atrial fibrillation developed in collaboration with EACTS. Eur Heart J 2016;37:2893-2962.
2. Musat DL, Milstein N, Mittal S. Implantable Loop Recorders for Cryptogenic Stroke (Plus Real-World Atrial Fibrillation Detection Rate with Implantable Loop Recorders). Card Electrophysiol Clin 2018;10:111-118.
3. Seet RC, Friedman PA, Rabinstein AA. Prolonged rhythm monitoring for the detection of occult paroxysmal atrial fibrillation in ischemic stroke of unknown cause. Circulation 2011;124:477-486.
4. https://www.legifrance.gouv.fr/eli/arrete/2017/5/3/AFSS1713483A/jo
5. Miyasaka Y, Barnes ME, Gersh BJ, Cha SS, Bailey KR, Abhayaratna WP, Seward JB, Tsang TS. Secular trends in incidence of atrial fibrillation in Olmsted County, Minnesota, 1980 to 2000, and implications on the projections for future prevalence. Circulation 2006;114:119-25.

6. Wilke T, Groth A, Mueller S, Pfannkuche M, Verheyen F, Linder R, Maywald U, Bauersachs R, Breithardt G. Incidence and prevalence of atrial fibrillation: An analysis based on 8.3 million patients. Europace 2013;15:486–93.
7. Boriani G, Diemberger I, Martignani C, Biffi M, Branzi A. The epidemiological burden of atrial fibrillation: A challenge for clinicians and health care systems. Eur Heart J 2006;27:893–4.
8. Ferro JM, Massaro AR, Mas JL. Aetiological diagnosis of ischaemic stroke in young adults. Lancet Neurol 2010;9:1085-96.
9. Stack CA, Cole JW. A Diagnostic Approach to Stroke in Young Adults. Curr Treat Options Cardiovasc Med 2017;19:84.
10. Krahn a D, Manfreda J, Tate RB, Mathewson F a, Cuddy TE. The natural history of atrial fibrillation: incidence, risk factors, and prognosis in the Manitoba Follow-Up Study. Am J Med. 1995;98:476–84.
11. Kamel H, Lees KR, Lyden PD, Teal PA, Shuaib A, Ali M, Johnston SC. Delayed Detection of Atrial. Fibrillation after Ischemic Stroke. J Stroke Cerebrovasc Dis. 2009;18:453–7.
12. Kannel WB, Abbott RD, Savage DD, McNamara PM. Epidemiologic features of chronic atrial fibrillation: the Framingham study. N Engl J Med. 1982;306:1018–22.
13. Tayal AH, Tian M, Kelly KM, Jones SC, Wright DG, Singh D, Jarouse J, Brillman J, Murali S, Gupta R. Atrial fibrillation detected by mobile cardiac outpatient telemetry in cryptogenic TIA or stroke. Neurology 2008;71:1696–701.
14. Binici Z, Intzilakis T, Nielsen OW, Køber L, Sajadieh A. Excessive supraventricular ectopic activity and increased risk of atrial fibrillation and stroke. Circulation 2010;121:1904–11.
15. Schoonderwoerd BA, Smit MD, Pen L, Van Gelder IC. New risk factors for atrial fibrillation: Causes of 'not-so-lone atrial fibrillation'. Europace 2008;10:668–73.
16. Pristipino C, Sievert H, D'Ascenzo F, Mas JL, Meier B, Scacciatella P, Hildick-Smith D, Gaita F, Toni D, Kyrle P, Thomson J, Derumeaux G, Onorato E, Sibbing D, Germonpré P, Berti S, Chessa M, Bedogni F, Dudek D, Hornung M, Zamorano J; European Association of Percutaneous Cardiovascular Interventions (EAPCI); European Stroke Organisation (ESO); European Heart Rhythm Association (EHRA); European Association for Cardiovascular Imaging (EACVI); Association for European Paediatric and Congenital Cardiology (AEPC); ESC Working group on GUCH; ESC Working group on Thrombosis; European Haematological Society (EHA); European Underwater and Baromedical Society (EUBS). European position paper on the management of patients with patent foramen ovale. General approach and left circulation thromboembolism. EuroIntervention 2018. pii: EIJ-D-18-00622.
17. Mas JL, Derumeaux G, Guillon B, Massardier E, Hosseini H, Mechtouff L, Arquizan C, Bejot Y, Vuillier F, Detante O, Guidoux C, Canaple S, Vaduva C, Dequatre-Ponchelle N, Sibon I, Garnier P, Ferrier A, Timsit S, Robinet- Borgomano E, Sablot D, Lacour JC, Zuber M, Favrole P, Pinel JF, Apoil M, Reiner P, Lefebvre C, Guerin P, Piot C, Rossi R, Dubois-Rande JL, Eicher JC, Meneveau N, Lusson JR, Bertrand B, Schleich JM, Godart F, Thambo JB, Leborgne L, Michel P, Pierard L, Turc G, Barthelet M, Charles-Nelson A, Weimar C, Moulin T, Juliard JM, Chatellier G; for the CLOSE Investigators. Patent foramen ovale closure or anticoagulation vs. antiplatelets after stroke. N Engl J Med 2017;377:1011–1021.
18. Sondergaard L, Kasner SE, Rhodes JF, Andersen G, Iversen HK, Nielsen-Kudsk JE, Settergren M, Sjostrand C, Roine RO, Hildick-Smith D, Spence JD, Thomassen L; for the Gore REDUCE Investigators. Patent foramen ovale closure or antiplatelet therapy for cryptogenic stroke. N Engl J Med. 2017;377:1033–1042.

19. Saver JL, Carroll JD, Thaler DE, Smalling RW, MacDonald LA, Marks DS, Tirschwell DL; for the RESPECT Investigators. Long-term outcomes of patent foramen ovale closure or medical therapy after stroke. N Engl J Med. 2017;377:1022–1032.
20. Lee PH, Song JK, Kim JS, Heo R, Lee S, Kim DH, Song JM, Kang DH, Kwon SU, Kang DW, Lee D, Kwon HS, Yun SC, Sun BJ, Park JH, Lee JH, Jeong HS, Song HJ, Kim J, Park SJ. Cryptogenic stroke and high-risk patent foramen ovale: the DEFENSE-PFO trial. J Am Coll Cardiol. 2018;781: 2335-42.
21. Pedersen KB, Madsen C, Sandgaard NCF, Diederichsen ACP, Bak S, Brandes A. Subclinical atrial fibrillation in patients with recent transient ischemic attack. J Cardiovasc Electrophysiol 2018;29:707-714.
22. Israel C, Kitsiou A, Kalyani M, Deelawar S, Ejangue LE, Rogalewski A, Hagemeister C, Minnerup J, Schäbitz WR. Detection of atrial fibrillation in patients with embolic stroke of undetermined source by prolonged monitoring with implantable loop recorders. Thromb Haemost 2017;117:1962-1969.
23. Sanna T, Diener HC, Passman RS, Di Lazzaro V, Bernstein RA, Morillo CA, Rymer MM, Thijs V, Rogers T, Beckers F, Lindborg K, Brachmann J; CRYSTAL AF Investigators. Cryptogenic stroke and underlying atrial fibrillation. N Engl J Med. 2014;370:2478-86.
24. Poli S, Diedler J, Härtig F, Götz N, Bauer A, Sachse T, Müller K, Müller I, Stimpfle F, Duckheim M, Steeg M, Eick C, Schreieck J, Gawaz M, Ziemann U, Zuern CS. Insertable cardiac monitors after cryptogenic stroke--a risk factor based approach to enhance the detection rate for paroxysmal atrial fibrillation. Eur J Neurol 2016;23:375-81.

VI. ANNEXE D : FERMETURE PERCUTANEE D'UN FORAMEN OVALE PERMEABLE : PRE-REQUIS, ASPECTS TECHNIQUES ET SUIVI POST-FERMETURE

La fermeture percutanée d'un FOP est un acte simple de cardiologie interventionnelle qui nécessite cependant quelques prérequis pour en assurer l'efficacité et la sécurité.

A. ENVIRONNEMENT

Cette intervention doit être faite dans des centres experts en cardiologie interventionnelle structurelle, comportant une unité de soins intensifs cardiologiques, et proche d'une structure de chirurgie cardiaque (soit sur site ou à proximité liée par convention). Les salles doivent être équipées de tout le matériel nécessaire pour gérer d'éventuelles complications, comme par exemple un kit de drainage péricardique en cas de tamponnade ou un système d'extraction (types lassos) en cas de migration de la prothèse.

Les opérateurs sont considérés comme autonomes après la fermeture de 20 FOP pour la procédure elle-même, et de 10 prothèses de même type pour validation du dispositif médical implantable (marquage CE et inscription sur LPPR) dont le choix est laissé à discrétion de l'opérateur. Un programme de formation doit être assuré et validé au sein de chaque service. Dans tous les cas, un programme de formation doit être assuré et validé au sein de chaque service. Une fois formé, chaque opérateur doit assurer un minimum de 10 procédures par an en premier opérateur.

B. CONTRE-INDICATIONS

La présence d'une thrombose complète de la veine cave inférieure empêchant tout abord par voie basse est une contre-indication exceptionnelle. Une interruption congénitale de la veine cave inférieure avec retour azygos est possible et impose l'abord par voie jugulaire (1), axillaire (2) ou hépatique (3). Ces voies d'abord doivent être limitées aux situations de non accessibilité de la voie cave inférieure. La présence d'un filtre cave n'est pas une contre-indication à une fermeture par voie veineuse fémorale, mais nécessite un suivi sous fluoroscopie de la progression du cathéter porteur pour éviter tout déplacement du filtre (4).

L'allergie au nickel ou au titane est une contre-indication classique. Elle concerne habituellement des patients connus pour une allergie cutanée au nickel (5). Les prothèses actuellement disponibles sur le marché contiennent toutes, plus ou moins, du nickel et du titane et des cas de réactions allergiques après implantation sont décrits dans la littérature. Ces allergies peuvent se manifester par une sensation de douleur thoracique, d'essoufflement, de fièvre, d'éruption cutanée, de migraines ou de palpitations (6). Le retrait de la prothèse permet en général de faire disparaître ces symptômes (7). Néanmoins, s'il n'existe pas de recommandations de recherche systématique d'allergie au nickel avant implantation, la question doit être posée au patient préalablement à son intervention et la notion d'allergie au nickel doit conduire à une discussion au cas par avec un médecin allergologue.

C. IMAGERIE

L'implantation est réalisée avec guidage fluoroscopique et échographique, sous anesthésie locale ou générale surtout lorsqu'une ETO est réalisée. L'ETO est pour de nombreuses équipes l'imagerie de choix pour la fermeture des FOP, car elle semble associée à un moindre taux de complications et de shunts résiduels (8,9) . Une échocardiographie intracardiaque (ICE) peut également être proposée sous anesthésie locale (10,11). L'utilisation de l'échocardiographie transthoracique (ETT) seule n'est pas toujours optimale pour valider le franchissement du FOP, le bon choix de la prothèse, ainsi que son

positionnement. Elle peut être utilisée dans des centres expérimentés sous réserve qu'un ETO ait été au préalable réalisé dans le même centre pour décider du choix de la prothèse. Quelle que soit la technique d'échographie retenue, la qualité de l'analyse du septum, de ses rapports avec les structures adjacentes, de l'anatomie du FOP et du choix de la prothèse seront un élément clé pour la réussite et la sécurité immédiate et tardive de l'occlusion. De la bonne collaboration entre le médecin échographiste et le cardiologue interventionnel qui doit être rompu à la pratique de la fermeture des FOP, dépendra la qualité du résultat.

D. DEROULEMENT DE L'INTERVENTION

L'environnement médicamenteux encadrant la fermeture du FOP n'est pas clairement défini. Il est classique d'interrompre un éventuel traitement anticoagulant. Beaucoup d'opérateurs instaurent un prétraitement par bithérapie antiplaquettaire (aspirine (81–325 mg) et/ou clopidogrel (75 mg)), avec parfois une dose charge de 300mg de clopidogrel la veille de l'intervention. Dans les études CLOSE et RESPECT, tous les patients recevaient de l'aspirine et du clopidogrel le jour de la procédure tandis que dans l'étude REDUCE, seul le clopidogrel était administré (12-14).

Le déroulement de la procédure est dans l'ensemble assez standardisé: prophylaxie de l'endocardite (selon les recommandations du CLIN de chaque établissement) ; abord veineux fémoral (droit, en général) suivi immédiatement d'une héparinisation (70 à 100 UI/kg ; ACT souhaitable à plus de 250 sec).

Une mesure au ballon du FOP n'est classiquement pas requise.

La procédure se déroule habituellement ainsi :

1. Mesure des pressions droites pour s'assurer de leur normalité
2. Franchissement du FOP soit par le guide lui-même, soit en s'aidant le plus souvent d'une sonde type Multipurpose 5F (dans le cas de la prévention d'une récidive d'AVC, il est classique que la montée d'un simple guide J conduise naturellement dans la veine pulmonaire supérieure gauche)
3. Mise en place d'un guide d'échange dans la veine pulmonaire supérieure gauche
4. Montée de la gaine porteuse
5. Retrait doux du dilatateur pour éviter une aspiration d'air (effet aspiratif)
6. Purge soigneuse du porteur (si possible dans l'oreillette droite, l'extrémité externe du porteur étant placée au plus bas, sous le niveau de l'oreillette droite. Cette manœuvre peut être réalisée dans du sérum physiologique)
7. Franchissement du septum
8. Chargement de la prothèse (souvent « flux contre flux ») avec nouvelle purge soigneuse
9. Montée et délivrance du système de fermeture.
10. Contrôle de la stabilité par des manœuvres de poussée et de traction.
11. Largage de la prothèse après avis du médecin échocardiographiste.
12. Test de contraste échographique éventuel en fonction des habitudes des équipes.

L'ensemble de la procédure est réalisé avec un souci de prévention de l'embolie gazeuse (purge soigneuse) ou thrombotique (anticoagulation). Une neutralisation de l'héparine après intervention n'est pas nécessaire et expose à un risque de thrombose de la prothèse implantée.

Le déploiement de la prothèse est réalisé sous contrôle échographique (idéalement ETO ou ICE) pour s'assurer que la prothèse n'est pas dans une veine pulmonaire, dans l'auricule gauche ou à risque de blessure des parois de l'oreillette gauche (10).

En règle générale, les patients peuvent quitter l'hôpital le lendemain de l'intervention après un contrôle de l'ETT : vérification du péricarde et du bon positionnement de la prothèse.

E. Traitement antithrombotique post-fermeture de FOP

La nature et la durée d'un traitement antiplaquettaire après fermeture du FOP n'ont pas fait l'objet d'études spécifiques. Des schémas thérapeutiques variables ont été utilisés dans les essais randomisés (voir Tableau 1). Nous préconisons une bithérapie antiplaquettaire pendant 3 mois suivie par une monothérapie (aspirine) pendant au moins 5 ans. Ce traitement sera réévalué à la lumière de nouvelles études.

F. Suivi cardiologique post-fermeture

1. Suivi clinique

Un examen clinique et un électrocardiogramme 12 dérivations doivent être réalisés à 1 et 12 mois. Un suivi cardiologique ultérieur est souhaitable.

2. Suivi échocardiographique

Nous préconisons :

- Une ETT avant la sortie du patient, afin de s'assurer du bon positionnement de la prothèse, de l'absence d'épanchement péricardique ou de thrombose de la prothèse.
- Une ETT avec contraste à 1 et 12 mois.
- Une ETO en cas de suspicion de déplacement ou de thrombose de la prothèse à l'ETT, de suspicion d'endocardite ou de récidive d'AVC ou d'AIT.

G. Complications de la fermeture du FOP

1. Fibrillation atriale

Il ressort des récents essais contrôlés randomisés que le risque de FA chez les patients ayant un FOP est plus important après fermeture (comparé au traitement médical seul) (ex : 6.6 vs. 0.4% dans Gore-REDUCE, 4.6 vs. 0.9% dans CLOSE), avec une large majorité survenant dans les 4 semaines post-procédure, quel que soit le type de prothèse implantée. Dans une étude portant sur 1349 patients ayant bénéficié d'une fermeture de FOP (15), une FA était observée après fermeture chez 3,9% des patients. Le mécanisme initiateur n'est pas clairement défini, mais l'hypothèse principale serait l'irritation atriale liée au dispositif médical, conduisant au développement de novo d'une FA. L'existence d'une hypervulnérabilité atriale sous-jacente dont la fréquence est plus élevée en cas d'anomalie du septum inter-auriculaire (16) pourrait aussi expliquer cette incidence relativement élevée de FA en post-procédure. Enfin, certaines FA détectées après la fermeture pourraient être préexistantes à la fermeture et méconnues par le bilan étiologique. Ces épisodes de FA précoces sont le plus souvent régressifs. Leur risque embolique est mal connu mais paraît faible ; les indications et la durée d'un traitement anticoagulant sont à discuter au cas par cas.

Le dépistage d'une FA après fermeture du FOP repose sur :

- Une surveillance du rythme cardiaque (au mieux par télémétrie) dans les suites immédiates de la procédure
- Un ECG lors des visites de suivi à 1 et 12 mois

- La sensibilisation des patients et des médecins traitants à cette complication et la recommandation de réaliser un ECG en cas de symptômes et/ou pouls irrégulier objectivé à l'examen clinique.
- La réalisation d'un enregistrement Holter-ECG en cas d'épisodes de palpitations ou de récidive d'accident ischémique cérébral.
- En cas de mise en place d'un enregistreur d'événement préalablement à la fermeture, il est recommandé de le conserver jusqu'à la fin de vie de la batterie.

2. Autres complications

La procédure de fermeture du FOP est classiquement peu risquée lorsqu'elle est réalisée avec rigueur. Des complications périprocédurales sont observées dans 3% (1,5 à 7,9%) des cas, incluant des sus-décalages transitoires du segment ST, des AIT ou AVC, des migrations de prothèses ou persistance du shunt (17,18). Des complications majeures ne sont observées que dans 1,2% des cas (19). Le risque non spécifique d'hématome au point de ponction est décrit dans 30% des cas, nécessitant rarement une prise en charge chirurgicale (2,4%) (20). Les autres complications rares sont les perforations cardiaques les embolies gazeuses, et les fractures de prothèses.

L'embolisation de prothèse est rare dans la fermeture de FOP, avec un risque estimé à 0,7% (17). La qualité de l'exploration et du guidage échographique ainsi que le choix de la prothèse permettent d'en limiter le risque et aucun cas n'a été décrit dans les études randomisées. Un septum primum hyper mobile associé à un septum secundum épais semble être un facteur de risque de migration de prothèse (17).

Le risque d'érosion et de perforation cardiaque bien connu après fermeture de CIA est redouté mais très rare dans la fermeture du FOP (0,018%) (21, 22). Il conduit le plus souvent à une chirurgie visant à retirer la prothèse et réparer la blessure cardiaque et/ou aortique. L'insuffisance de rebord avec la paroi postérieure de l'oreillette, le surdimensionnement de la prothèse et le mal alignement septal semblent être des facteurs favorisants (21).

La persistance du shunt droite-gauche après implantation de la prothèse est possible même si cette situation est devenue plus rare avec les nouvelles prothèses. La persistance d'un shunt est décrite jusqu'à 22% des cas à un mois et 9% à 12 mois en échographie de contraste (23). Dans les études randomisées, ce risque semble moindre (0.4% dans l'étude RESPECT, 0.8% dans l'étude CLOSE). La diminution progressive du shunt est la conséquence de l'endothélialisation de la prothèse au fil du temps. La présence d'un ASIA, une longueur de fosse ovale supérieure à 20,8 mm, et le type de prothèse implantée (Helex) semblent être des facteurs prédicteurs indépendants de persistance du shunt (24).

Le risque de thrombose de prothèse est rare et semble dépendre de la prothèse implantée (7.1% avec la prothèse CardioSEAL, 5.7% avec la Starflex, 0.8% avec l'Helex, 0% avec l'Amplatzer) (25). Dans les études CLOSE et RESPECT aucun cas de thrombose n'a été observé, cette incidence est de 0,5% dans l'étude REDUCE. La mise en évidence d'une thrombose de prothèse impose un traitement anticoagulant qui permet classiquement la disparition du thrombus (25).

Le risque d'endocardite sur prothèse est très rare (26,27). Une antibioprophylaxie est souhaitée pendant le geste est pendant les 6 mois qui suivent l'implantation en cas d'infection ou de geste à risque de bactériémie comme après implantation de toute prothèse intra cardiaque (28). En cas d'endocardite, la prise en charge comporte un traitement antibiotique et en général un retrait chirurgical de la prothèse (26,27).

H. Conclusion

La fermeture du FOP en prévention secondaire d'un accident embolique cérébral est un geste efficient et sécurisé moyennant une rigueur dans la prise en charge qui impose la formation optimale du duo formé par le cardiologue échographiste et le cardiologue interventionnel. La qualité de l'imagerie qui permet une bonne analyse du septum support, du choix de la prothèse et de la qualité de son positionnement est une condition essentielle à la qualité et à la sécurité du geste. Des études complémentaires seront nécessaires pour définir précisément l'environnement pharmacologique entourant ce geste dans cette population par définition à risque thrombotique et à faible risque hémorragique.

I. References

1. Sader MA, De Moor M, Pomerantsev E, Palacios IF. Percutaneous transcatheter patent foramen ovale closure using the right internal jugular venous approach. Catheter Cardiovasc Interv 2003;60:536-9.
2. Carter LI, Cavendish JJ. Percutaneous closure of a patent foramen ovale via left axillary vein approach with the Amplatzer Cribriform septal occluder. J Interv Cardiol 2008;21:28-31.
3. Hussain J, Strumpf R, Ghandforoush A, Jamal A, Diethrich E. Transhepatic approach to closure of patent foramen ovale: report of 2 cases in adults. Tex Heart Inst J 2010;37:553-6.
4. Awadalla H, Boccalandro F, Majano RA, Moustapha A, Salloum JG, Smalling RW. Percutaneous closure of patent foramen ovale guided by intracardiac echocardiography and performed through the transfemoral approach in the presence of previously placed inferior vena cava filters: a case series. Catheter Cardiovasc Interv 2004;63:242-6.
5. Rabkin DG, Whitehead KJ, Michaels AD, Powell DL, Karwande SV. Unusual presentation of nickel allergy requiring explantation of an Amplatzer atrial septal occluder device. Clin Cardiol 2009;32:E55-7.
6. Wertman B, Azarbal B, Riedl M, Tobis J. Adverse events associated with nickel allergy in patients undergoing percutaneous atrial septal defect or patent foramen ovale closure. J Am Coll Cardiol 2006;47:1226-7.
7. Dasika UK, Kanter KR, Vincent R. Nickel allergy to the percutaneous patent foramen ovale occluder and subsequent systemic nickel allergy. J Thorac Cardiovasc Surg 2003;126:2112.
8. Scacciatella P, Meynet I, Giorgi M, Biava LM, Matranga I, Biasco L, et al. Angiography vs transesophageal echocardiography-guided patent foramen ovale closure: A propensity score matched analysis of a two-center registry. Echocardiography 2018;35:834-40.
9. Mangieri A, Godino C, Montorfano M, Arioli F, Rosa I, Ajello S, et al. PFO closure with only fluoroscopic guidance: 7 years real-world single centre experience. Catheter Cardiovasc Interv 2015;86:105-12.
10. Silvestry FE, Cohen MS, Armsby LB, Burkule NJ, Fleishman CE, Hijazi ZM, et al. Guidelines for the Echocardiographic Assessment of Atrial Septal Defect and Patent Foramen Ovale: From the American Society of Echocardiography and Society for Cardiac Angiography and Interventions. J Am Soc Echocardiogr 2015;28:910-58.
11. Medford BA, Taggart NW, Cabalka AK, Cetta F, Reeder GS, Hagler DJ, et al. Intracardiac echocardiography during atrial septal defect and patent foramen ovale device closure in pediatric and adolescent patients. J Am Soc Echocardiogr 2014;27:984-90.

12. Saver JL, Carroll JD, Thaler DE, Smalling RW, MacDonald LA, Marks DS, et al. Long-Term Outcomes of Patent Foramen Ovale Closure or Medical Therapy after Stroke. N Engl J Med 2017;377:1022-32.

13. Sondergaard L, Kasner SE, Rhodes JF, Andersen G, Iversen HK, Nielsen-Kudsk JE, et al. Patent Foramen Ovale Closure or Antiplatelet Therapy for Cryptogenic Stroke. N Engl J Med 2017;377:1033-42.

14. Mas JL, Derumeaux G, Chatellier G. Trials of Patent Foramen Ovale Closure. N Engl J Med 2017;377:2599-600.

15. Staubach S, Steinberg DH, Zimmermann W, Wawra N, Wilson N, Wunderlich N, et al. New onset atrial fibrillation after patent foramen ovale closure. Catheter Cardiovasc Interv 2009;74:889-95.

16. Berthet K, Lavergne T, Cohen A et al. Significant association of atrial vulnerability with atrial septal abnormalities in young patients with ischemic stroke of unknown cause. Stroke 2000; 31:398-403.

17. Goel SS, Aksoy O, Tuzcu EM, Krasuski RA, Kapadia SR. Embolization of patent foramen ovale closure devices: incidence, role of imaging in identification, potential causes, and management. Tex Heart Inst J 2013;40:439-44.

18. Khairy P, O'Donnell CP, Landzberg MJ. Transcatheter closure versus medical therapy of patent foramen ovale and presumed paradoxical thromboemboli: a systematic review. Ann Intern Med 2003;139:753-60.

19. Luermans JG, Post MC, Plokker HW, Ten Berg JM, Suttorp MJ. Complications and mid-term outcome after percutaneous patent foramen ovale closure in patients with cryptogenic stroke. Neth Heart J 2008;16:332-6.

20. Berdat PA, Chatterjee T, Pfammatter JP, Windecker S, Meier B, Carrel T. Surgical management of complications after transcatheter closure of an atrial septal defect or patent foramen ovale. J Thorac Cardiovasc Surg 2000;120:1034-9.

21. Amin Z, Hijazi ZM, Bass JL, Cheatham JP, Hellenbrand W, Kleinman CS. PFO closure complications from the AGA registry. Catheter Cardiovasc Interv 2008;72:74-9.

22. Verma SK, Tobis JM. Explantation of patent foramen ovale closure devices: a multicenter survey. JACC Cardiovasc Interv 2011;4:579-85.

23. Anzola GP, Morandi E, Casilli F, Onorato E. Does transcatheter closure of patent foramen ovale really "shut the door?" A prospective study with transcranial Doppler. Stroke 2004;35:2140-4.

24. Hammerstingl C, Bauriedel B, Stusser C, Momcilovic D, Tuleta I, Nickenig G, et al. Risk and fate of residual interatrial shunting after transcatheter closure of patent foramen ovale: a long term follow up study. Eur J Med Res 2011;16:13-9.

25. Krumsdorf U, Ostermayer S, Billinger K, Trepels T, Zadan E, Horvath K, et al. Incidence and clinical course of thrombus formation on atrial septal defect and patient foramen ovale closure devices in 1,000 consecutive patients. J Am Coll Cardiol 2004;43:302-9.

26. Goldstein JA, Beardslee MA, Xu H, Sundt TM, Lasala JM. Infective endocarditis resulting from CardioSEAL closure of a patent foramen ovale. Catheter Cardiovasc Interv 2002;55:217-20.

27. Calachanis M, Carrieri L, Grimaldi R, Veglio F, Orzan F. Infective endocarditis after transcatheter closure of a patent foramen ovale. Catheter Cardiovasc Interv 2004;63:351-4.

28. Nishimura RA, Otto CM, Bonow RO, Carabello BA, Erwin JP, 3rd, Guyton RA, et al. 2014 AHA/ACC Guideline for the Management of Patients With Valvular Heart Disease: a report of the American College of Cardiology/American Heart Association Task Force on Practice Guidelines. Circulation 2014;129:e521-643.